

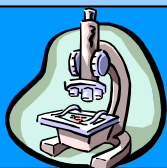


SIDEV

Societa Italiana di Dermatologia Veterinaria

Gruppo di Studio di Dermatopatologia

**5° Round –
Caso n°2**



Caso clinico

Presentato da: Francesco Albanese

Biopsia cutanea: da lesione vescicolosa

Segnalamento:

Cane, Chow-Chow, femmina, 11 anni

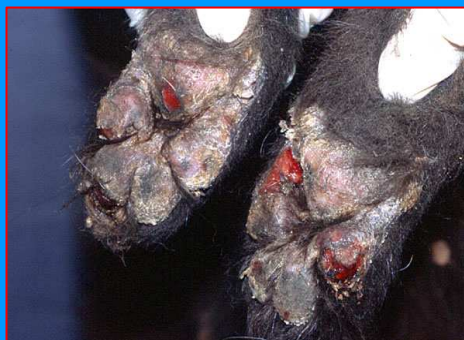Anamnesi:

Problemi dermatologici da 5 anni. Inizio lesioni zampe: onicoressi, onicomadesi, ulcerazioni cuscinetti, zoppia. Seguono sintomi sistemici: abbattimento sensorio e inappetenza, episodi di ipertermia, dolore all'atto della defecazione. Ripetuti trattamenti con antibiotici e cortisonici: miglioramenti temporanei. Ripetuti esami IFAT per ricerca degli Ac anti-Leishmania: esito negativo.

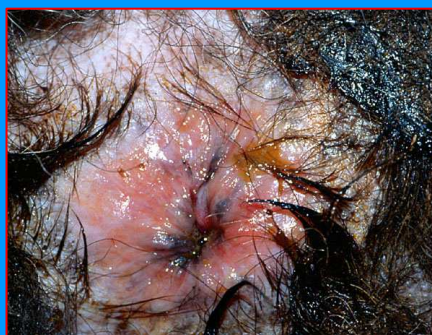Esame clinico:

Ipertermia 40,2 °C, abbattimento sensorio, zoppia, lieve linfadenomegalia, alitosi, urla all'emissione di feci in ambulatorio.

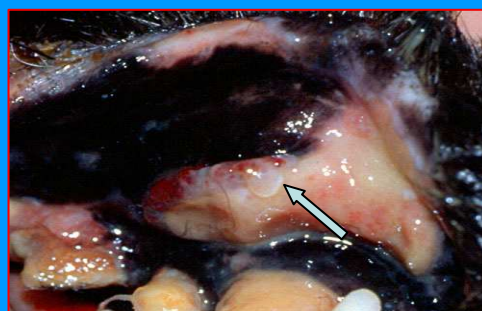
6° Round – caso n°2 – foto 1



6° Round – caso n°2 – foto 2



6° Round – caso n°2 – foto 3



© SIDEV 2007

Tutto il materiale contenuto nel sito è riservato e protetto da copyright

Webmaster:

Data ultimo aggiornamento: 18/09/2007



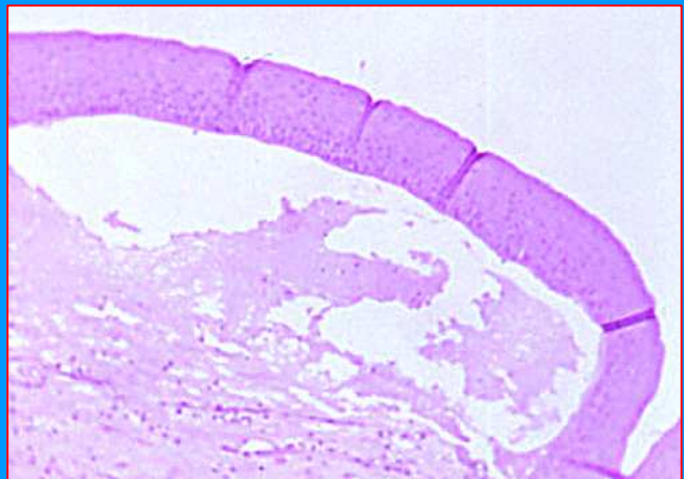
SIDEV

Societa Italiana di Dermatologia Veterinaria

Istopatologia (isto 1):

Lesione cutanea bollosa caratterizzata da una evidente separazione dermo-epidermica. Il contenuto della bolla è rappresentato da materiale proteico debolmente eosinofilo e da alcuni elementi infiammatori.

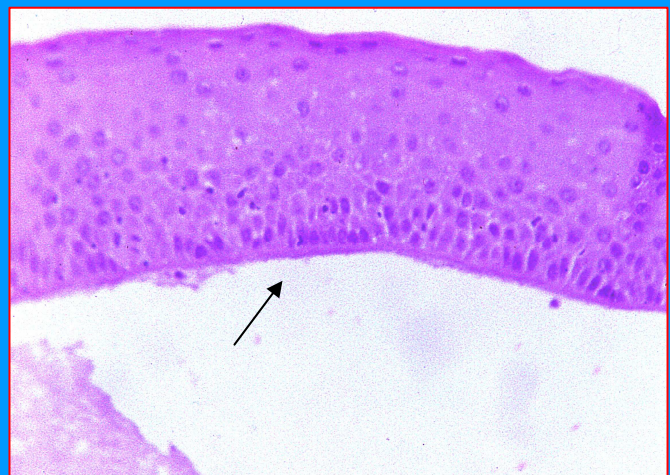
6°Round – caso n°2 – isto 1



Istopatologia (isto 2):

l'epidermide è costituita da tutti i suoi strati (basale e soprabasale), è ben evidente la membrana basale (freccia) su cui appoggia lo strato germinativo.

6°Round – caso n°2 – isto 1





SIDEV

Società Italiana di Dermatologia Veterinaria

**5° Round –
Caso n°2**



6° Round – caso n°2 – isto 1

Diagnosi istopatologica:

- a) Epidermolisi bollosa acquisita
- b) Pemfigoide bolloso
- c) Pemfigoide delle membrane mucose
- d) Dermatite lineare IgA

Solo l'insieme dei dati clinici e istopatologici e l'effettuazione di indagini complementari (immunofluorescenza su tessuto e siero, microscopia elettronica) consentono di confermare o escludere alcune delle malattie sopra menzionate.

© SIDEV 2007

Tutto il materiale contenuto nel sito è riservato e protetto da copyright

Webmaster:

Data ultimo aggiornamento: 18/09/2007